

Nuove strategie terapeutiche per il trattamento della malattia diverticolare del colon

La malattia diverticolare del colon è estremamente comune nei paesi sviluppati e la sua prevalenza incrementa con l'età. La diverticolite, definita come infezione e/o infiammazione associata ai diverticoli, colpisce il 10-25% dei pazienti portatori di diverticoli del colon. Le principali misure terapeutiche da adottare sono il "riposo" intestinale, la cura dell'infezione, il controllo dell'infiammazione e la prevenzione/limitazione delle complicanze. L'uso della mesalazina, usata singolarmente o in associazione con antibiotici e/o dei probiotici costituisce la proposta terapeutica più recente per il trattamento della malattia diverticolare non complicata. Studi recenti hanno infatti dimostrato che la mesalazina, in associazione o meno con antibiotici, risulta essere nettamente più efficace della monoterapia con antibiotici sia nel trattamento delle forme non complicate sia nella prevenzione delle recidive. Allo stesso tempo anche i probiotici si sono dimostrati molto efficaci nella prevenzione delle recidive.

New therapeutic strategies in treating diverticular disease of the colon

Summary

Diverticular disease of the colon is very common in developed countries and its prevalence increases with age. Diverticulitis, defined as inflammation and/or infection associated with diverticula, affects 10-25% of patients with colonic diverticula. The therapeutic measures aim at putting the intestine "at rest", resolving the infection, the checking the inflammation and preventing/limiting complications. Mesalazine, alone or in association with antibiotics, and probiotics are the two latest therapies for the treatment of non complicated diverticulitis that have been developed in the last years. In fact, in recent studies, mesalazine, with o without antibiotics, resulted more active in non complicated disease as well as in preventing symptomatic recurrence respect to antibiotic alone. At the same time probiotics seem to be effective in preventing recurrence of the disease.

Tursi A, Brandimarte G. New therapeutic strategies in treating diverticular disease of the colon. *Trends Med* 2004; 4(4):331-340.

© 2004 Pharma Project Group srl

Antonio Tursi*, Giovanni Brandimarte#

*Servizio di Endoscopia Digestiva, Ospedale "Lorenzo Bonomo", Andria (BA)

#Dipartimento di Medicina Interna, SSD di Gastroenterologia, Ospedale "Cristo Re", Roma

Key words:
antibiotic therapy
diverticular disease
mesalazine
probiotics

✉ Antonio Tursi

Galleria Pisani, 4
70031 Andria (BA)
Fax: 0883-290225
e-mail: antotursi@tiscali.it

La malattia diverticolare del colon è estremamente comune nelle nazioni sviluppate e la sua prevalenza incrementa con l'età. Nella gran parte dei casi la malattia può decorrere assolutamente asintomatica per tutta la vita, anche se circa il 25% dei pazienti manifesta sintomi legati alla malattia¹. La reale incidenza della malattia diverticolare del colon rimane difficile da valutare, dal momento che, come detto, essa rimane asintomatica nella gran parte dei soggetti. Essa aumenta con l'età, andando da meno del 10% nei pazienti con meno di 40 anni al 50%-66% dei pazienti ultra-

tantenni²⁻⁴. Soltanto una piccola percentuale di pazienti con meno di 50 anni sviluppa una diverticolite (5-10%)⁵, ma il decorso clinico della malattia appare in questi pazienti più aggressivo rispetto a quelli più anziani⁶.

Classificazione ed inquadramento nosografico

La malattia diverticolare del colon viene solitamente classificata in tre stadi evolutivi, benché non tutti i soggetti seguano una tale evoluzione e, come detto, divengano asintomatici:

- I. malattia diverticolare sintomatica non complicata;
- II. malattia diverticolare sintomatica recidivante;
- III. malattia diverticolare complicata.

Tale classificazione tiene conto del quadro clinico presentato dai pazienti nonché dei parametri laboratoristici che fungono da corollario della malattia (tabella 1). Naturalmente non è sempre così semplice inquadrare i pazienti secondo questa classificazione, dal momento che si osservano spesso nella pratica clinica pazienti con vaga sintomatologia addominale (e quindi da classificare secondo una forma sintomatica non complicata) ma che presentano alla colonscopia diverticoli francamente flogosati (e quindi da classificare secondo una forma di malattia complicata)⁷.

La diverticolite, definita come infiammazione e/o infezione associata ai diverticoli, è la più comune complicanza della malattia diverticolare e colpisce circa il 25% dei pazienti con diverticoli del colon³. Il processo attraverso cui il diverticolo si infiamma è simile a quello che cau-

sa l'appendicite: il diverticolo viene ostruito dalle feci che si impattano nel colletto, con successiva proliferazione batterica ed infiammazione del diverticolo fino alla perforazione^{8,9}. La diverticolite può provocare quattro diversi tipi di complicazione: 1) emorragia; 2) ascesso; 3) ostruzione; 4) fistolizzazione (o perforazione). La perforazione nel peritoneo, pur essendo un'evenienza estremamente rara, può causare peritonite batterica franca che può essere a rischio per la vita. Sulla base dei reperti anatomopatologici, Hinchey e collaboratori hanno codificato già nel 1978 un grading system a quattro stadi che riflette la gravità della perforazione¹⁰ (tabella 2).

L'introduzione di moderne tecniche di imaging dotate di elevata risoluzione (TAC e RMN) ha consentito di visualizzare la presenza di ascessi, le loro dimensioni e gravità nonché di perforazioni e complicanze correlate, indirizzando il clinico verso le misure terapeutiche più opportune, di tipo medico piuttosto che interventistico (drenaggio) o eventualmente chirurgico.

Attuale trattamento della diverticolite acuta

Il trattamento della diverticolite non complicata (caratterizzata da dolori nei quadranti addominali bassi, febbre ed alterazioni delle abitudini alvine) è generalmente medico, mentre il trattamento chirurgico si rende necessario per le forme di diverticolite complicata. Mentre il trattamento delle forme complicate non è mutato negli ultimi anni, il trattamento delle forme non complicate ha beneficiato di nuovi sviluppi terapeutici, che sono lo scopo di questo articolo e qui di seguito descritti. La terapia delle forme di diverticolite acuta è rimasta sostanzialmente immodificata negli ultimi anni. Le misure terapeutiche consistono nel porre l'intestino "a riposo", curare l'infezione e controllare l'infiammazione, prevenendo o limitando le complicanze.

Il primo stadio è mettere l'intestino "a riposo": nelle forme di diverticolite acuta non complicata è sufficiente usare una dieta liquida, mentre per le forme severe o complicate si rende necessaria la sospensione della

Tabella 1. Classificazione della malattia diverticolare del colon.

Classificazione	Segni e sintomi correlati
Malattia diverticolare sintomatica non complicata	I pazienti lamentano un singolo episodio sintomatico non-specifico, ad esempio dolori localizzati ai quadranti addominali bassi, ma senza segni di infiammazione (flogosi dei diverticoli evidenziata dalla colonscopia o dall'Rx clisma del colon, febbre o neutrofilia).
Malattia diverticolare sintomatica recidivante	I pazienti lamentano più di un attacco/anno di sintomi addominali aspecifici ma non manifestano segni di infiammazione.
Malattia diverticolare complicata	I pazienti lamentano frequentemente sintomi addominali (dolori addominali con cambiamento delle abitudini alvine, spesso associate a tenesmo); sono presenti segni di infiammazione.

Tabella 2. Classificazione delle perforazioni diverticolari.

Stadio (Hinchey)	Reperti anatomopatologici
I	Ascesso pericolico
II	Ascesso distante (retroperitoneale o pelvico)
III	Peritonite generalizzata causata dalla rottura di un ascesso pericolico o pelvico, non comunicante con il lume intestinale e causato dall'obliterazione infiammatoria del colletto diverticolare
IV	Peritonite fecale causata dalla perforazione di un diverticolo direttamente comunicante con il lume intestinale

nutrizione orale con necessità della terapia nutrizionale parenterale¹¹.

Il passo successivo è costituito dall'utilizzo di un'appropriata terapia antibiotica per ottenere l'eradicazione dell'infezione. Molti antibiotici sono stati usati con successo nella diverticolite acuta del colon. Ampicillina, gentamicina, metronidazolo, piperacillina, clindamicina e tazobactam sono gli antibiotici più usati nella pratica clinica, dal momento che questi antibiotici permettono una copertura pressoché totale nei confronti di aerobi, anaerobi, Gram- e Gram+ (specialmente nei confronti di *Escherichia coli* e *Bacterioides*)¹². Sono attualmente raccomandati trattamenti combinati con metronidazolo o clindamicina (efficaci contro gli anaerobi) associati ad una copertura verso i Gram- con aminoglicosidici e monobattamici o cefalosporine di III generazione¹³. Una ragionevole alternativa terapeutica è rappresentata dall'uso in monoterapia di cefalosporine di II generazione o di β -lattamici¹⁴.

Attuale trattamento della malattia diverticolare sintomatica non complicata

Il trattamento della malattia diverticolare sintomatica non complicata del colon, caratteriz-

zata da febbre, dolori addominali ad alterazioni dell'alvo, è generalmente di tipo medico, mentre il ricorso alla chirurgia si rende necessario per le forme complicate.

L'antibioticoterapia ha da sempre ricoperto un ruolo chiave nel trattamento nelle forme sintomatiche non complicate di malattia diverticolare e costituisce l'approccio terapeutico oggi più seguito nella pratica clinica¹¹. La scelta dell'antibiotico dovrebbe essere fatta sulla base della flora microbica identificata in ogni singolo caso, tenendo bene a mente che la diverticolite del colon può spesso causare batteriemia. I germi che vengono più frequentemente isolati in questi pazienti sono, in ordine decrescente di frequenza, *Coliformi*, *Bacillus fragilis* e *Clostridi*: sarebbe quindi auspicabile usare sempre un singolo antibiotico ad ampio spettro, efficace sia contro gli aerobi che contro gli anaerobi.

Le cefalosporine di II generazione e la combinazione sulbactam/ampicillina sono gli antibiotici più usati in questi casi nel Nord America¹⁵; anche l'associazione ciprofloxacina/metronidazolo si è dimostrata efficace nel trattamento della malattia diverticolare non complicata¹⁶. Questi ultimi antibiotici presentano tuttavia numerosi effetti collaterali, da imputare

con tutta probabilità al loro elevato indice di assorbimento sistemico, così come non è da consigliarne l'uso come singolo farmaco data l'inefficacia del metronidazolo nei confronti degli aerobi e della ciprofloxacina nei confronti degli anaerobi¹⁵.

Diventa quindi importante la scelta di un singolo antibiotico ad ampio spettro ma soprattutto con scarso assorbimento sistemico. La rifaximina, un antibiotico ad ampio spettro e scarsamente assorbibile, presenta un'elevata attività battericida nei confronti di Gram+ e Gram- sia aerobi che anaerobi¹⁶. Questo antibiotico è diventato il principale antibiotico usato in Italia nel trattamento della malattia diverticolare del colon, usato con successo sia per il trattamento delle forme sintomatiche non complicate¹⁷ che per il mantenimento della remissione¹⁸.

Negli ultimi tempi sono stati intrapresi nuovi approcci terapeutici alla malattia diverticolare sintomatica del colon. In particolare, la mesalazina (da sola o in associazione con antibiotici), si è dimostrata estremamente efficace nel trattamento sia delle forme sintomatiche non complicate che delle forme sintomatiche ricorrenti. Allo stesso modo, studi preliminari hanno dimostrato l'efficacia dei probiotici nel trattamento e nel

mantenimento della remissione della forma sintomatica non complicata. Di seguito esamineremo quindi i dati a disposizione sull'efficacia di queste nuove terapie e quali possono essere le prospettive future nel trattamento della malattia diverticolare del colon non complicata.

Nuove prospettive nel trattamento della malattia diverticolare del colon

La mesalazina (acido 5-acetilsalicilico -5-ASA-) è ampiamente usata nel mondo per il trattamento delle malattie infiammatorie croniche intestinali (Inflammatory Bowel Diseases - IBD)¹⁹. Sia le formulazioni orali (pH- o tempo-dipendenti), sia i profarmaci (olsalazina, balsalazide), sia le formulazioni rettali, sono le terapie di prima scelta per il trattamento ed il mantenimento della remissione dei pazienti affetti da colite ulcerosa²⁰. Recenti studi hanno dimostrato come la mesalazina possa essere usata con successo anche nella malattia diverticolare del colon. Vediamo quindi qual'è il razionale e quali sono i dati attualmente presenti in letteratura sull'efficacia della mesalazina nel trattamento di questa malattia.

Una visione aggiornata della malattia diverticolare deve tener conto sia del ruolo svolto dalla flogosi locale sia dell'overgrowth microbico e l'azione su entrambe le componenti etiopatogenetiche è in grado di migliorare sia il quadro clinico acuto sia la progressione verso le complicanze a lungo termine.

La mesalazina viene assorbita nell'ileo distale e/o nel colon (a seconda delle formulazioni), dove viene estesamente metabolizzata a N-Acetil-5ASA (N-Ac-5ASA) mediante l'azione dell'N-Acetil-Transferasi 1 (NAT 1). Dalla mucosa ileale e/o colica l'N-Ac-5ASA viene in parte escreta nel lume: qui è in parte escreta con le feci ed in parte riassorbita nel circolo sanguigno ed escreta con le urine²¹. Sebbene usata da molti anni non è ancora completamente chiaro il meccanismo d'azione con cui la mesalazina esplica la sua attività antiinfiammatoria. La mesalazina agisce sicuramente sulla mucosa gastrointestinale tramite il suo metabolita attivo (N-Acetil-5ASA), ma il meccanismo molecolare di tale azione non è chiaro. Si pensa che la mesalazina inibisca alcuni fattori chiave dell'infiammazione (ciclo-ossigenasi, trombassano-sintetasi, PAF-sintetasi), nonché la produzione di IL-1 e di radicali liberi²²⁻²⁴, e sia infine dotata di capacità anti-ossidante intrinseca²⁵.

Il "ponte" tra IBD e malattia diverticolare: la colite diverticolare

La mesalazina è stata usata anche nel trattamento della flogosi focale del colon associata a diverticolosi, condizione da taluni descritta come *colite diverticolare*²⁶. Noi definiamo colite diverticolare il riscontro endoscopico (con conferma istologica) di flogosi della mucosa del colon sigmoideo affetto da diverticolosi. Un aspetto molto importante è l'assoluta irrilevanza, per porre diagnosi di colite diverticolare, della presenza o meno di flogosi dei diverticoli²⁷. Sebbene questa patologia sia da considerarsi una forma atipica di IBD e non una complicanza della malattia diverticolare²⁸,

queste forme di flogosi del colon possono essere considerate clinicamente come "a ponte" tra le classiche IBD e la malattia diverticolare sintomatica del colon. La ben nota efficacia della mesalazina nella colite diverticolare risultava essere quindi un buon viatico per l'uso della mesalazina nel trattamento della malattia diverticolare sintomatica del colon.

Mesalazina e malattia diverticolare

Alla luce dei suddetti risultati della letteratura, risultava molto promettente l'utilizzo della mesalazina anche in altre forme di flogosi del colon, come ad esempio la diverticolite non complicata. Qual ne è il razionale d'uso in questo campo? Alcune caratteristiche cliniche della diverticolite acuta sono simili a quelle dell'attacco acuto di IBD: infatti la diverticolite è caratterizzata da dolore addominale, alterazioni dell'alvo, micro-sanguinamenti e, in molti casi, da febbre, leucocitosi ed aumento degli indici di flogosi¹¹. Alcune complicanze della diverticolite, come l'edema, sono inoltre causate dal generale incremento delle citochine pro-infiammatorie (IL-1, TNF- α) e decremento delle citochine antiinfiammatorie (IL-1ra, IL-4, IL-10, IL-11)²⁴, con un ruolo molto importante giocato dalla sintesi intramucosale di NO²⁹. Queste similitudini cliniche e fisiopatologiche tra IBD e diverticolite rendevano quindi razionale l'utilizzo della mesalazina per il trattamento della diverticolite non complicata e per la prevenzione della recidiva.

Mesalazina in monoterapia

L'efficacia della mesalazina nel trattamento della malattia diverticolare sintomatica è stato re-

centemente dimostrato da alcuni studi. Il primo è stato condotto nel 1999 da Trespi e collaboratori³⁰. Gli Autori dimostrarono che i pazienti trattati con un ciclo di terapia antibiotica (sulbactam/ampicillina e rifaximina per 7 giorni), seguito da mesalazina per 8 settimane, avevano una probabilità stimata di rimanere asintomatici e senza episodi di microsanguinamenti statisticamente significativa rispetto ad un gruppo di pazienti non trattati con mesalazina. E' da sottolineare come i risultati di questo studio sono stati estrapolati dopo un follow-up estremamente lungo (4 anni): dopo 48 mesi erano asintomatici il 60% dei trattati con mesalazina contro il 21% dei controlli. Ciò corrisponde ad una riduzione del rischio relativo pari al 35% ($p=0.00005$). Con riferimento ai microsanguinamenti questi erano presenti solo nel 21% dei pazienti trattati con mesalazina contro il 47,7% dei pazienti di controllo ($p=0.001$). Gli effetti benefici della mesalazina sulla componente infiammatoria sono stati confermati da due studi più recenti. Il primo è stato presentato al 10° Congresso Nazionale della Federazione Italiana delle Società di Gastroenterologia (Torino, Marzo 2004) ed ha arruolato 248 pazienti affetti da malattia sintomatica non complicata del colon. I pazienti sono stati randomizzati in quattro gruppi di trattamento, in cui il farmaco veniva somministrato per 10 giorni/mese per un totale di 12 mesi: rifaximina 200 mg b.i.d. (R1), rifaximina 400 mg b.i.d. (R2), mesalazina 400 mg b.i.d. (M1), mesalazina 800 mg b.i.d. (M2). Il gruppo M2 dimostrava una più rapida risposta alla terapia e una più bassa percentuale di recidive rispetto al gruppo R2 (da

$p<0,0001$ a 3 mesi a $p<0,005$ dopo 12 mesi di terapia)³¹. Sebbene questo studio sia stato finora pubblicato soltanto come abstract, i risultati sembrano essere estremamente interessanti. Il secondo studio è stato recentemente pubblicato dal nostro gruppo. Abbiamo arruolato 90 pazienti affetti da malattia diverticolare sintomatica non complicata. In tutti i pazienti sono stati valutati vari parametri sintomatologici (dolore addominale, stipsi, diarrea, sangue nelle feci, muco) e graduati secondo uno score da 1 a 10. Dopo trattamento con rifaximina 800 mg/die più mesalazina 2,4 gr/die per 10 giorni, i pazienti sono stati trattati con mesalazina 1,6 gr/die per 8 settimane: a tale data lo score totale sintomatologico crollava da 1439 a 44, con l'81,4% dei pazienti che risultava essere completamente asintomatico (score totale pari a 0) ($p<0,001$)³². Questo studio dimostra che un breve trattamento con mesalazina/rifaximina, seguito da una prolungata somministrazione di sola mesalazina, è estremamente efficace nell'ottenere la remissione della sintomatologia nei pazienti con malattia diverticolare sintomatica.

Mesalazina in associazione con rifaximina

La mesalazina risulta estremamente efficace in associazione con rifaximina. Questo approccio sembra essere particolarmente indicato nel trattamento degli attacchi acuti ricorrenti di malattia diverticolare, in cui fattori infettivi e fattori infiammatori agiscono sinergicamente nell'eziopatogenesi del quadro clinico.

Lo studio principale in questa sottopopolazione è stato pubblicato dal nostro gruppo nel

2002. In questo trial abbiamo arruolato pazienti affetti da attacchi ricorrenti di diverticolite acuta del colon, molti dei quali affetti da stenosi del colon post-diverticolitiche. Il gruppo trattato con mesalazina più rifaximina mostrava una migliore risposta rispetto al gruppo trattato con sola rifaximina nella riduzione dei sintomi: 85,5% nel gruppo trattato con mesalazina/rifaximina e 49,4% nei trattati con sola rifaximina ($p<0,0005$); è stato anche osservato miglioramento significativo dell'alvo (78,8% *vs* 59,5%, $p<0,0001$) e nella prevenzione delle recidive (2,75% *vs* 17,9%, $p<0,005$) durante un follow-up di 12 mesi³³. I risultati di questo studio confermano l'azione sinergica dei due farmaci: la rifaximina eliminerebbe l'*overgrowth* batterico del colon, che sembra giocare un ruolo importante nel determinismo dei sintomi e dell'infiammazione³⁴, mentre la mesalazina bloccherebbe l'attivazione della cascata infiammatoria. Questi risultati sembrano essere di estremo interesse dal momento che i pazienti con attacchi recidivanti di diverticolite vanno incontro a fibrosi progressiva, con substenosi o stenosi totale del colon, rendendo quindi progressivamente inefficace la terapia medica ed imponendo in molti pazienti il trattamento chirurgico.

Il trattamento precoce con rifaximina e mesalazina potrebbe rallentare o addirittura bloccare questo processo, risolvendo le stenosi lievi e forse anche quelle più severe ma di recente insorgenza e riducendo così significativamente la percentuale di pazienti che avrebbero richiesto un approccio non-medico, per esempio la dilatazione endoscopica, o chirurgico.

La terapia precoce e combinata con mesalazina più rifaximina sembra dotata di azione sinergica, con riduzione della flogosi locale e dell'overgrowth microbico; sono anche ipotizzabili benefici a lungo termine sui processi di fibrosi e substenosi/stenosi del colon.

Probiotici e malattia diverticolare sintomatica non complicata

I probiotici sono microrganismi vitali che, se consumati in quantità adeguate, hanno un effetto benefico sulla salute dell'ospite³⁵. L'attività probiotica è principalmente dovuta all'azione di ceppi di Lattobacilli e Bifidobatteri³⁵; altri ceppi di batteri non-patogeni, ad esempio alcuni ceppi di *Escherichia coli*, di *Enterococci* o di altri microrganismi non-batterici (lieviti tipo *Saccaromyces boulardii*) sono stati usati con efficacia come probiotici³⁶. I probiotici sono stati usati con successo nel trattamento della colite ulcerosa lieve-moderata^{37,38}, della diarrea post-infettiva, della sindrome dell'intestino irritabile, nella prevenzione degli effetti collaterali indotti da antibiotici³⁹⁻⁴¹ e nel trattamento dell'infezione da *Helicobacter pylori*⁴².

Perché la batterio-modulazione risulta così importante nel trattamento delle patologie del tratto gastroenterico? La flora batterica intestinale partecipa a numerose funzioni chiave dell'organismo, le più importanti delle quali sono:

1. metabolismo del colesterolo e degli acidi biliari;
2. sintesi di alcune vitamine;
3. azione trofica sulla parete intestinale mediante il butirrato;

4. azione nutrizionale attraverso la produzione di acido lattico e acidi grassi a catena corta;
5. conservazione del sistema immunitario e protezione contro le infezioni;
6. antagonismo allo sviluppo ed alla colonizzazione dei batteri esogeni.

Al fine di procurarsi l'energia necessaria per crescere e sopravvivere, le diverse specie batteriche entrano in competizione tra loro per i vari componenti alimentari non digeribili. Al termine della conversione metabolica, i probiotici producono grandi quantità di acidi grassi a catena corta (principalmente butirrato): questi acidi grassi riducono il pH nel lume dell'intestino crasso e favoriscono lo sviluppo dei batteri lattici come i *Lattobacilli* o i *Bifidobatteri* a svantaggio dei batteri potenzialmente patogeni⁴³. I principali preparati a base di probiotici sono costituiti da *Bifidobatteri* e *Lactobacilli* (principalmente *Acidophilus*, *GG* e *casei DG*). Tali probiotici si sono dimostrati in grado di combattere efficacemente l'infezione da *Campylobacter jejuni*, svolgono un'importante azione immunostimolante delle funzioni dei macrofagi, aumentano la produzione di anticorpi e stimolano la produzione di IgA da parte delle cellule delle placche di Peyer⁴⁴.

La stimolazione della risposta immune sembra essere il passaggio chiave per spiegare il ruolo dei probiotici. Evidenze *in vitro* ed *in vivo* dimostrano come i probiotici possano ridurre la sintesi di Tumor Necrosis Factor-alfa (TNF- α), di Interferon-gamma (IFN- γ) e potenziare l'attività linfocitaria e fagocitaria aspecifica, aumentando nel contempo la sintesi di Interleuchina-10 (IL-10)^{45,46}.

Probiotici nella malattia diverticolare del colon: razionale ed efficacia

Alla luce dei suddetti studi, risulta quindi chiaro che i probiotici possono costituire un'opzione terapeutica interessante anche nella malattia diverticolare del colon⁴⁷. Il razionale dell'utilizzo dei probiotici nella malattia diverticolare deriva direttamente dalla fisiopatologia di questa malattia. La stasi fecale all'interno dei diverticoli causa un'alterazione della composizione della flora batterica, con alterato pattern delle citochine e sbilanciamento a favore di quelle pro-infiammatorie, attivazione della cascata infiammatoria ed incremento della permeabilità intestinale con traslocazione di agenti patogeni. Dal momento che i probiotici sono in grado di modulare efficacemente tutti questi aspetti della fisiopatologia della malattia diverticolare, sembra razionale influenzare il decorso della malattia con l'utilizzo di batteri "buoni" (la cosiddetta "batterioterapia")⁴⁸⁻⁵⁰.

Il primo studio che ha valutato l'efficacia dei probiotici nel trattamento della malattia diverticolare del colon risale a più di 10 anni fa: Giaccari e collaboratori studiarono pazienti affetti da stenosi post-diverticolite del colon e li trattarono con rifaximina (400 mg b.i.d.) per 7 giorni seguita da *Lactobacilli* (2 cp assunte la mattina) per ulteriori 7 giorni. Tale ciclo veniva ripetuto ogni mese per un periodo di 12 mesi. Questo interessante studio dimostrò l'efficacia di questa associazione sia nella stabilizzazione che nella riduzione delle stenosi post-diverticolite: oltre il 50% dei trattati presentò miglioramenti delle stenosi post-flogistiche e l'88% dei pazienti arruolati risultò asintoma-

tico al termine del follow-up di 1 anno⁵¹.

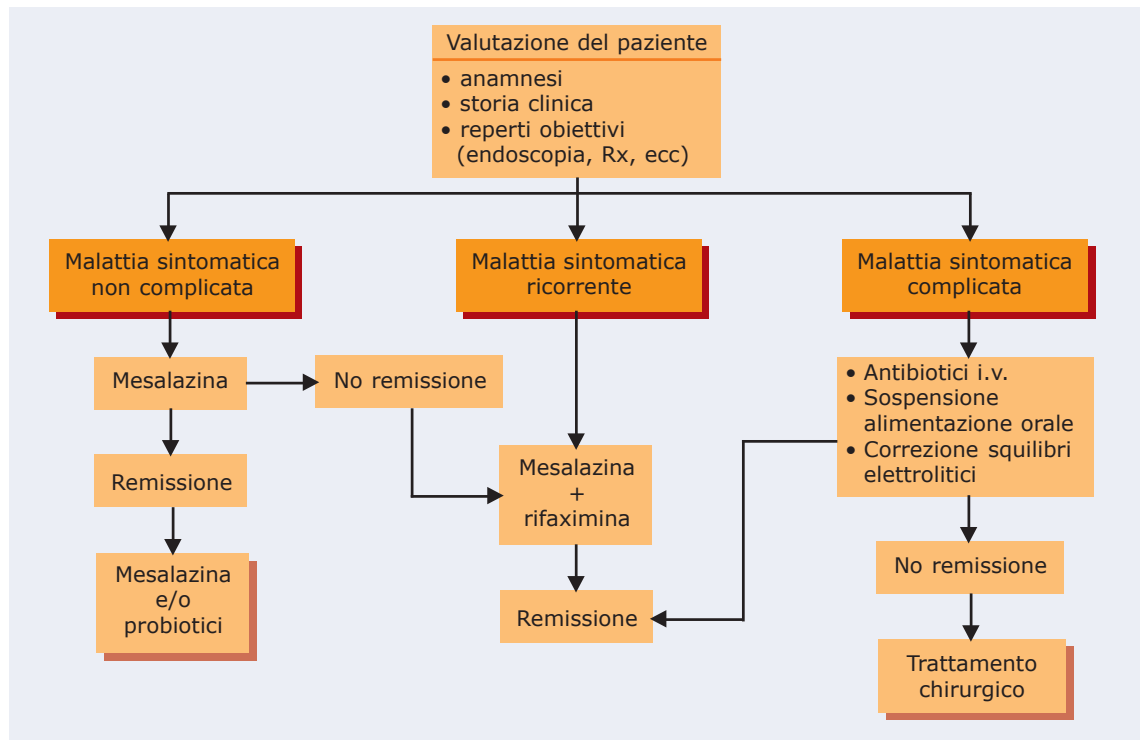
Questi interessanti risultati non sono stati però presi in adeguata considerazione per molti anni, fino a quando il recente studio di Friç e Zavoral ha rivalutato il ruolo dei probiotici nella malattia diverticolare. Questi Autori arruolarono 15 pazienti affetti da diverticolite acuta non complicata: dopo 1 settimana di trattamento con un disinfettante intestinale, i pazienti vennero trattati con un ceppo non patogeno di *Escherichia coli* (ceppo *Nissle*) (250×10^9 i giorni 1-4 e 500×10^9 il giorno 5 del trattamento). La remissione risultò essere estremamente più lunga nei pazienti con supplemento di probiotici rispetto ai pazienti trattati con soli disinfettanti intestinali: 14,1 mesi *versus* 2,43 mesi ($p < 0,001$)⁵². Questo studio dimostra chiaramente come la

modulazione della flora del colon mediante probiotici risulta notevolmente più efficace della sola terapia antibiotica nel mantenimento della remissione. E' tuttavia ipotizzabile che risultati ancora più eclatanti si possano ottenere associando i probiotici alla mesalazina. In questo caso l'azione terapeutica agirebbe su due versanti: sul controllo dell'infiammazione (azione mediata principalmente dalla mesalazina) e sul controllo della flora batterica del colon (azione mediata principalmente dai probiotici)⁴⁷. Il nostro gruppo ha completato recentemente un ampio studio prospettico al riguardo. Abbiamo arruolato 90 pazienti affetti da malattia diverticolare acuta sintomatica non complicata e, dopo aver ottenuto la remissione con rifaximina (800 mg/die) + mesalazina (2,4 gr/die) per 10 giorni,

seguiti da sola mesalazina 1,6 gr/die per 8 settimane, i pazienti sono stati suddivisi in maniera randomizzata in 3 gruppi: mesalazina 1,6 gr/die (gruppo M), *Lactobacillus casei* DG (16×10^9 /die) in due somministrazioni/die lontano dai pasti per 15 gg/mese (gruppo L); mesalazina 1,6 gr/die + *Lactobacillus casei* DG (16×10^9 /die) per 15 gg/mese (gruppo LM). Dopo un follow-up di 12 mesi, il gruppo M lamentava 2 recidive sintomatiche (6,66%), il gruppo L la-

I probiotici, soprattutto in associazione con mesalazina, sembrano essere estremamente efficaci nel mantenimento della remissione della malattia diverticolare sintomatica non complicata.

Figura 1. Algoritmo a step progressivi per il trattamento dei pazienti con malattia diverticolare del colon.



mentava 3 recidive sintomatiche (10%), mentre tutti i pazienti del gruppo LM risultavano ancora in remissione (0%) ($p < 0,005$). Questi risultati appaiono molto incoraggianti dal momento che l'associazione mesalazina/probiotico si è dimostrata superiore a quella della sola mesalazina o dei soli probiotici. L'efficacia di tale associazione nel controllo dell'infiammazione sembra essere legata all'utilizzo di due diverse vie: la mesalazina inibisce l'attivazione di alcuni fattori chiave della cascata infiammatoria (cicloossigenasi, trombosano-sintetasi, PAF-sintetasi) ed inibisce la sintesi di IL-1 e di radicali liberi^{23,24,53,54}, mentre i probiotici agiscono mediante il potenziamento dell'azione immunitaria a livello mucosale ed inibendo la colonizzazione e la traslocazione di patogeni mediante la produzione di sostanze antimicrobiche ed un meccanismo di competizione microbica metabolica^{48,49}.

Alla luce della importante mole di dati accumulata negli ultimi dieci anni e qui sintetizzati è possibile proporre un algoritmo terapeutico del paziente con malattia diverticolare del

colon nel quale si tiene conto della stadiazione e delle manifestazioni cliniche (figura 1). Il trattamento integrato ed a step progressivi di tutti i target patogenetici coinvolti nella malattia potrebbe rivelarsi più efficace nella fase acuta ed utile nella prevenzione *long term* delle recidive e della progressione anatomopatologica di malattia di quanto prevedibile allo stato attuale e studi *ad hoc* sono fortemente auspicabili.

Conclusioni

I dati riportati in questa rassegna evidenziano come la terapia della malattia diverticolare del colon sia in continua evoluzione. In particolare, la terapia della forma sintomatica non complicata ha goduto di notevoli aggiornamenti terapeutici, tra cui l'associazione mesalazina/probiotici sembra essere la più interessante sia nel trattamento della forma acuta che nella prevenzione della recidiva.

È verosimile ipotizzare che preparazioni di probiotici a più elevata concentrazione possano ottenere risultati ancora migliori. Il VSL#3, una miscela

probiotica ad altissima concentrazione (450×10^9 unità ogni 2,5 grammi) e contenente 4 ceppi di *Lactobacilli* (*L. casei*, *L. plantarum*, *L. acidophilus*, and *L. delbrueckii* subsp. *Bulgaricus*), 3 ceppi di *bifidobacter* (*B. longum*, *B. breve*, and *B. infantis*) and 1 ceppo di *Streptococcus salivarius* subsp. *thermophilus*, potrebbe produrre risultati ancora migliori. Questa miscela di probiotici incrementa la produzione di IL-10, riduce la sintesi di TNF- α , IL-1, IFN- γ e riduce l'attività metalloproteinasi^{37,55}. Poiché tale miscela si è dimostrata efficace nel trattamento di altre patologie del colon, dalla colite ulcerosa lieve-moderata alla pouchite cronica alla proctite post-attinica^{37,56,57}, è ipotizzabile una sua altrettanto notevole efficacia anche nel trattamento della malattia diverticolare sintomatica del colon. È pertanto verosimile ipotizzare che l'avvento di queste nuove opzioni terapeutiche ridurrà significativamente le forme più severe di diverticolite, riducendo significativamente il ricorso alla chirurgia, con conseguente riduzione della morbilità e della mortalità. **T.M.**

Bibliografia

1. Almy TP, Howell DA. Diverticular disease of the colon. *N Engl J Med* 1980; 302: 324-331.
2. Painter NS, Burkitt DP. Diverticular disease of the colon: a deficiency disease of western civilization. *Br Med J* 1971; 2:450-454.
3. Parks TG. Natural history of diverticular disease of the colon. *Clin Gastroenterol* 1975; 4:53-69.
4. Painter NS, Burkitt DP. Diverticular disease of the colon, a 20th century problem. *Clin Gastroenterol* 1975; 4:3-21.
5. Eusebio EB, Eisenberg MM. Natural history of diverticular disease of the colon in young patients. *Am J Surg* 1973; 125:308-311.
6. Biondo S, Parés D, Martí Ragué J, et al. Acute colonic diverticulitis in patients under 50 years of age. *Br J Surg* 2002; 89:1137-1141.
7. Ghorai S, Ulbright TM, Rex DK. Endoscopic findings of diverticular inflammation in colonoscopy patients without clinical acute diverticulitis: prevalence and endoscopic spectrum. *Am J Gastroenterol* 2003; 98:802-806.
8. Berman LG, Burdick D, Heitzman ER, et al. A critical reappraisal of sigmoid peridiverticulitis. *Surg Gyn Obstet* 1968; 127:481-491.
9. Williams RA, Davis IP. Diverticular disease of the colon. In: Haubrich WS, Schaffner F, eds. *Bockus Gastroenterology*, 5th ed. Philadelphia, WB Saunders, 1995: 1637-1656.
10. Hinchey EJ, Schaal PH, Richards MB. Treatment of perforated diverticular disease of the colon. *Adv Surg* 1978; 12:85-109.
11. Tursi A. Acute diverticulitis of the colon-Current medical therapeutic management. *Exp Opin Pharmacother* 2004; 5:145-149.
12. Ferzoco LB, Raptopoulos V,

- Silen W.** Acute diverticulitis. *N Engl J Med* 1998; 338:1521-1526.
13. **Chow AM.** Appendicitis and diverticulitis. In: Hoepflich PD, Jordan MC, Ronald AL, eds. Infectious disease: a treatise of infectious processes. Philadelphia: JB Lippincott, 1994:878-881.
 14. **Kellum JM, Sugarman HJ, Coppa GF, et al.** Randomized, prospective comparison of cefoxitin, and gentamicin-clindamycin in the treatment of acute colonic diverticulitis. *Clin Ther* 1992; 14:376-384.
 15. **Schechter S, Mulvey J, Eisenstat TE.** Management of uncomplicated acute diverticulitis: results of a survey. *Dis Colon Rectum* 1999; 42:470-476.
 16. **Lamanna A, Orsi A.** In vitro activity of rifaximin and rifampicin against some anaerobic bacteria. *Chemioterapia* 1984; 11:365-367.
 17. **Papi C, Ciaco A, Koch M, Capurso L.** Efficacy of rifaximin in the treatment of symptomatic diverticular disease of the colon. A multicentre double-blind placebo-controlled trial. *Aliment Pharmacol Ther* 1995; 9:33-39.
 18. **Latella G, Pimpo MT, Sottili S, et al.** Rifaximin improves symptoms of acquired uncomplicated diverticular disease of the colon. *Int J Colorectal Dis* 2003; 18:55-62.
 19. **Tursi A.** La terapia delle malattie croniche intestinali. Ruolo del 5-ASA. Collana editoriale LA RECENSIONE. Mediserve Editore, Napoli, 1998.
 20. **Hanauer SB.** Medical Therapy for ulcerative colitis 2004. *Gastroenterology* 2004; 126:1582-1592.
 21. **Sandborn WJ, Hanauer SB.** Systematic review: the pharmacokinetic profiles of oral mesalazine formulations and mesalazine prodrugs used in the management of ulcerative colitis. *Aliment Pharmacol Ther* 2003; 17:29-42.
 22. **Eliakim R, Rachmilewitz D.** Potential mediators in inflammatory bowel disease. *Gastroenterology Int* 1992; 5:48-56.
 23. **Grisham MB.** Oxidants and free radicals in inflammatory bowel disease. *Lancet* 1994; 344:859-861.
 24. **Wood AJJ.** Inflammatory bowel disease. *N Engl J Med* 1996; 334:841-848.
 25. **Gonçalves E, Almeida LM, Dinis TC.** Antioxidant activity of 5-aminosalicylic acid against peroxidation of phosphatidylcholine liposomes in the presence of alpha-tocopherol: a synergistic interaction? *Free Rad Res* 1998; 29:53-66.
 26. **Rampton DS.** Diverticular colitis: diagnosis and management. *Colorectal Disease* 2001; 3:149-153.
 27. **Ludeman L, Sheperd NA.** What is diverticular colitis? *Pathology* 2002; 34:568-572.
 28. **Guslandi M.** Segmental colitis: so what? *Eur J Gastroenterol Hepatol* 2003; 15:1-2.
 29. **Izzo AA, Mascolo N, Capasso F.** Nitric oxide as a modulator of intestinal water and electrolyte transport. *Dig Dis Sci* 1998; 43:1605-1620.
 30. **Trespi E, Colla C, Panizza P, et al.** Therapeutic and prophylactic role of mesalazine (5-ASA) in symptomatic diverticular disease of the large intestine. 4 year follow-up results. *Minerva Gastroenterol Dietol* 1999; 45:245-252.
 31. **Giovanni A, Leandro G, Fani gliulo M, et al.** Efficacy of mesalazine in the treatment of symptomatic diverticular disease. *Digest Liver Dis* 2004; 36 (Suppl. 2):S189.
 32. **Brandimarte G, Tursi A.** Rifaximin plus mesalazine followed by mesalazine alone is highly effective in obtaining remission of symptomatic uncomplicated diverticular disease. *Med Sci Monit* 2004; 10:170-173.
 33. **Tursi A, Brandimarte G, Daffinà R.** Long-term treatment with mesalazine and rifaximin versus rifaximin alone for the patients with recurrent attacks of acute diverticulitis of the colon. *Digest Liver Dis* 2002; 34:510-515.
 34. **Stollman NH, Raskin JB.** Diagnosis and management of diverticular disease of the colon. *Am J Gastroenterol* 1999; 94:3110-3121.
 35. **Sanders ME.** Probiotics. *Food Technology* 1999; 53:67-77.
 36. **Shanahan F.** Inflammatory bowel disease: immunodiagnosics, immunotherapeutics, and echotherapeutics. *Gastroenterology* 2001; 120:622-635.
 37. **Gionchetti P, Amadini C, Rizzello F et al.** Probiotics-Role in inflammatory bowel disease. *Digest Liver Dis* 2002; 34 (suppl.2):S58-S62.
 38. **Tursi A, Brandimarte G, Giorgetti GM, et al.** Low-dose balsalazide plus high-potency probiotic preparation is more effective than balsalazide alone or mesalazine in the treatment of acute mild-to-moderate ulcerative colitis. *Med Sci Monit* (in press).
 39. **Isolauri E.** Probiotics for infectious diarrhoea. *Gut* 2003; 52:436-437.
 40. **Bazzocchi G, Gionchetti P, Almerigi PF, et al.** Intestinal microflora and oral bacteriotherapy in irritable bowel syndrome. *Digest Liver Dis* 2002; 34 (suppl. 2):S48-S53.
 41. **Cremonini F, Di Caro S, Covino M, et al.** Effect of different probiotic preparations on anti-*Helicobacter pylori* therapy-related side-effects: a parallel group, triple blind, placebo-controlled study. *Am J Gastroenterol* 2002; 97:2744-2749.
 42. **Tursi A, Brandimarte G, Giorgetti GM, et al.** Effect of *Lactobacillus casei* supplementation on the effectiveness and tolerability of a new second-line 10-day quadruple therapy after failure of a first attempt to cure *Helicobacter pylori* infection. *Med Sci Monit* 2004; 10: (in press).
 43. **Capurso L, Papi C, Bianchi M, et al.** Antibiotici, probiotici, prebiotici e diverticoli del colon. In: Trevisani L, Rullini S. Topics in endoscopia digestiva. AlfaWassermann News &Views 2004; XVII (suppl. 1):299-319.
 44. **Kaila M, Isolauri E, Soppi E, et al.** Enhancement of the circulating antibody secretine cell response in human diarrhea by a human *Lactobacillus straini*. *Pediatr Res* 1992; 32:141-144.
 45. **Madsen K, Cornish A, Soper P, et al.** Probiotic bacteria enhance murine and human intestinal epithelial barrier function. *Gastroenterology* 2001; 121:580-591.
 46. **Link H, Rochat F, Saudan KY, et al.** Immunomodulation of the

- gnotobiotic mouse through colonization with lactic acid bacteria. *Adv Exp Med Biol* 1995; 37(1A):465-467.
47. **Tursi A.** Diverticular disease of the colon. *Lancet* 2004; 368:1397-1398.
 48. **Dugas B, Mercenier A, Lenoir-Wijnkoop I, et al.** Immunity and probiotics. *Immunol Today* 1999; 20:387-390.
 49. **Bengmark S.** Ecological control of the gastrointestinal tract. The role of probiotic flora. *Gut* 1998; 42:2-7.
 50. **Borruel N, Casellas F, Antolin M, et al.** Effects of nonpathogenic bacteria on cytokine secretion by human intestinal mucosa. *Am J Gastroenterol* 2003; 98:865-870.
 51. **Giaccari S, Tronci S, Falconieri M, et al.** Long-term treatment with rifaximin and lactobacilli in post-diverticulitic stenoses of the colon. *Eur Rev Med Pharmacol Sci* 1993; 15:29-34.
 52. **Fri  P, Zavoral M.** The effect of non-pathogenic *Escherichia coli* in symptomatic uncomplicated diverticular disease of the colon. *Eur J Gastroenterol Hepatol* 2003; 15:313-315.
 53. **Dwivedi A, Chahin F, Agrawal S, et al.** Laparoscopic colectomy vs open colectomy for sigmoid diverticular disease. *Dis Colon Rectum* 2002;45:1309-1314.
 54. **Eliakim R, Rachmilewitz D.** Potential mediators in inflammatory bowel disease. *Gastroenterology Int* 1992; 5:48-56.
 55. **Gionchetti P, Rizzello F, Cifone G, et al.** In vivo effect of a highly concentrated probiotic on IL-10 pelvic pouch tissue levels. *Gastroenterology* 1999; 116:A723.
 56. **Gionchetti P, Rizzello F, Venturi A, et al.** Oral bacteriotherapy as maintenance treatment in patients with chronic pouchitis: a double-blind, placebo-controlled trial. *Gastroenterology* 2000;119:305-309.
 57. **Delia P, Sansotta G, Donato V, et al.** Prevention of radiation-induced diarrhea with the use of VSL#3, a new high-potency probiotic preparation. *Am J Gastroenterol* 2002; 97:2150-2152.